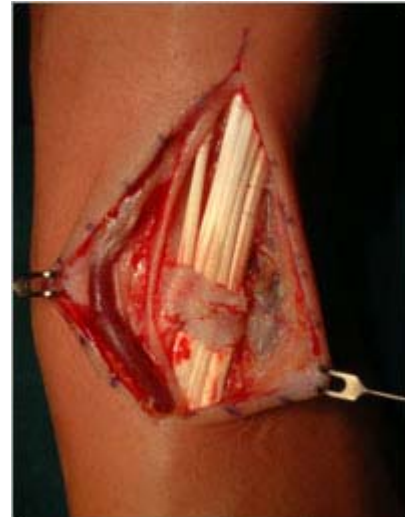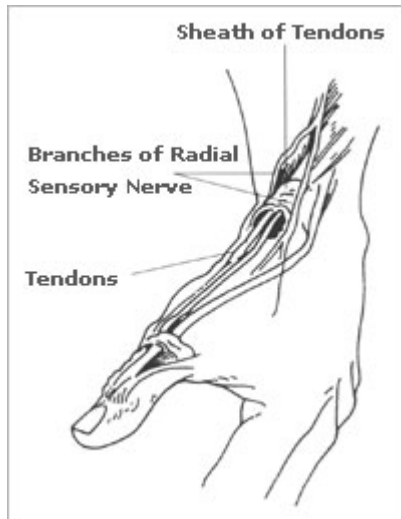


## La tendinite di Quervain

### Che cos'è?

La tendinite de Quervain è una malattia a carattere infiammatorio causata dall'irritazione e dal gonfiore dei tendini estensori del pollice all'altezza del polso (vedi disegno 1)



### Disegno 1

Situazione anatomica tra i tendini estensori del pollice, la loro puleggia e l'osso del radio al polso lateralmente.

Nella fotografia intraoperatoria si vedono i tendini estensori racchiusi dal retinacolo e sopra ad essi vi è il nervo cutaneo sensibile.

### Da cos'è causato?

La causa della tendinite de Quervain è il sovraccarico di lavoro dei tendini estensori del pollice (estensore breve del pollice ed abductore lungo del primo raggio) che all'altezza del polso sono costretti a passare nella loro puleggia per non lussare. Se l'attrito tra la puleggia ed il tendine aumenta, il tendine si gonfia e la manovra di scorrimento diventa difficoltosa e dolente.

### Segni e sintomi

Il male è localizzato al polso dalla parte del pollice (radialmente), può apparire gradualmente o improvvisamente e può rimanere localizzato al polso oppure irradiare verso il gomito. I dolori solitamente peggiorano usando la mano con la manovra di pinza tra pollice e dita lunghe, stringendo o tenendo oggetti di un certo qual peso in posizioni scomode (per esempio il tenere in braccio il neonato per allattarlo).

Si nota un gonfiore sul lato del pollice al polso, questo può essere accompagnato dalla formazione di una cisti dal contenuto fluido oppure da un indurimento della zona (come se si formasse un osso).

Il movimento del pollice e del polso viene limitato e si può percepire un effetto di "scatto"

occasionale muovendo il pollice. L'irritazione del nervo adagiato sulla guaina del tendine può causare l'intorpidimento del dorso del pollice e dell'indice. Il dolore può diventare così importante da invalidizzare una persona.

## Diagnosi

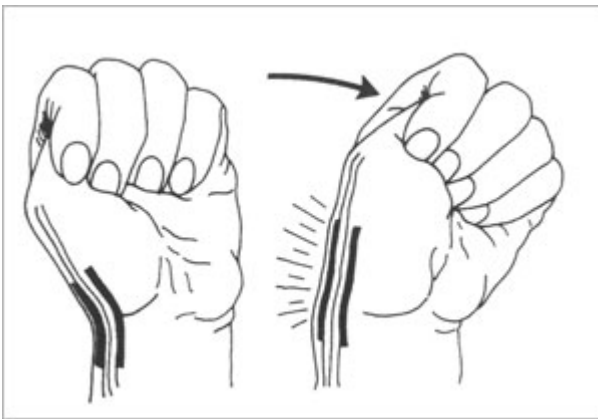
Primariamente è una diagnosi clinica: gonfiore e dolore al polso radialmente accompagnati da diminuzione del movimento di flessione del pollice e diminuzione dei movimenti laterali (duzione ulnoradiale) del polso.

Il test classico è quello di Finkelstein: il paziente fa il pugno chiudendo le dita lunghe attorno al pollice, il polso viene flesso verso il mignolo e questa manovra provoca un forte dolore (vedi disegno 2).

La sensibilità della pelle, direttamente sopra i tendini del lato del pollice al polso, può essere alterata a causa della irritazione locale dei nervi cutanei sensibili.

## Disegno 2

La manovra di Finkelstein è usata per diagnosticare le tendinite de Quervain.



## Terapia

Lo scopo è di dare sollievo ai dolori causati dall'irritazione e dal gonfiore.

In alcuni casi è sufficiente eliminare le attività che causano i dolori e il gonfiore così da permettere alla sintomatica di scomparire da sola o il semplice aiuto di antinfiammatori locali e applicazioni fredde (crioterapia).

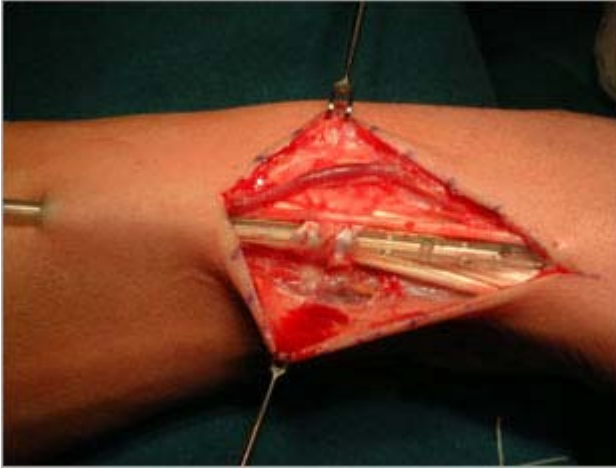
In altri casi sarà necessario il porto di una stecca di riposo per il pollice e il polso accompagnato dalla presa di farmaci anti-infiammatori. Spesso sono di grande aiuto le infiltrazioni locali di corticosteroidi cristallini.

Quando i sintomi sono gravi e non migliorano con le terapie conservative si può consigliare l'intervento chirurgico. L'operazione consiste nella pulizia dei tendini e nell'ingrandimento del loro involucro. La si effettua in anestesia loco-regionale. Dopo di essa si dovrà portare un gesso per circa 4 settimane (disegno 3)

## Disegno 3

L'intervento chirurgico apre la guaina sopra i tendini infiammati. (Ramo sensitivo del nervo radiale

- guaina dei tendini - tendini - apertura della guaina - tendini nella guaina - sezione trasversale della guaina dei tendini)



**Fotografia intraoperativa:** dall'alto al basso si vede il divaricatore, il tessuto grasso, una vena, tessuto grasso, un nervo cutaneo protetto che giace sopra la guaina tendinea o retinacolo dei tendini estensori, il quale contiene i tendini ed un drenaggio, segue ancora del tessuto grasso ed infine il secondo divaricatore.